Über
Spätblutungen
im Wochenbett.

Inaugural-Dissertation

verfasst und der

Hohen Medizinischen Fakultät

der

Kgl. Bayer. Julius-Maximilians-Universität Würzburg

zur

Erlangung der Doktorwürde

vorgelegt von

Michael Moossen

approb. Arzt

aus

Holt bei M-Gladbach.

ACAD. MED. BAT. BIBL.

Würzburg.

Buchdruckerei F. Staudenraus (vormals Fleischmann)

1905.

Gedruckt mit Genehmigung der medizinischen Fakultät
der Universität Würzburg.

Referent:
Herr Geheimrat Prof. Dr. Hofmeier.

Seinen lieben Eltern

in Dankbarkeit gewidmet.

Digitized by the Internet Archive
in 2026

https://archive.org/details/IA41507204_0046

Wochenbettblutungen haben je nach ihrem Auftreten einen verschiedenen Charakter. Die blutig tingierten Lochien der ersten drei bis vier Tage des Wochenbettes sind ja ein physiologisches Vorkommnis. Nun aber können sich diese Blutungen leichteren und schwereren Grades über eine längere Anzahl von Tagen hinziehen. Dann aber hat man immer an pathologische Veränderungen und Dinge zu denken z. B. an Atonie des Uterus, Retention von Eihäuten oder Verletzungen, die während der Geburt eingetreten sind. Hierhin zu rechnen wären dann tiefe Cervix-, Scheiden- und Dammrisse. Dieses aber sind nun alles Fälle, wo die Blutungen eben direkt nach der Geburt beginnen, um dann kontinuierlich anzudauern.

Nun gibt es aber wieder andere Blutungen im Wochenbett, die nach zehn- bis vierzehntägigem, mehr oder weniger normalen Wochenbettsverlauf plötzlich mit heftiger Blutung gewöhnlich einsetzen und zwar sind diese sogenannten Spätblutungen ein ziemlich häufiges Vorkommnis im Wochenbett, ein so häufiges, dass sehr viele Fälle von den Wöchnerinnen und Hebammen nicht weiter beachtet oder doch nur von letzteren einer unzulänglichen Behandlung unterworfen werden. Selbst ärztlicherseits finden sie oft nicht die Berücksichtigung, die sie verdienen. Mit Verordnung einer kleinen Gabe Secale wird in der Regel die Wöch-

nerin vertröstet mit der Aussicht, dass diese Blutungen nach einiger Zeit von selbst wieder aufhören. Für die Mehrzahl der Fälle ist dieses ja zutreffend. Aber es kommen auch Fälle vor, wo das Leben der Wöchnerin durch plötzliche profuse Blutung auf's äusserste gefährdet wird. Es soll nun der Zweck dieser Arbeit sein, veranlasst durch einen im Spätwochenbett durch Verblutung letal verlaufenen Fall die ätiologischen Momente der Wochenbettspätblutungen an der Hand der während der letzten zwei Jahre in der hiesigen Klinik und Poliklinik gemachten Erfahrungen zu erwägen.

Hat man nach Ausstossung der Nachgeburt noch eine nennenswerte Blutung aus den Genitalien, so ist, was ja so wie so bei jeder Geburt zu geschehen hat, die Nachgeburt noch einmal genau auf ihre Vollständigkeit zu kontrollieren und ist ein direkter Defekt vorhanden, so ist das restierende Stück sofort manuell zu entfernen, da hierdurch für diesen Fall einer Spätblutung die Möglichkeit der Entstehung abgeschnitten wird. Ist man aber zweifelhaft, ob die Nachgeburt vollständig ist, wie es ja vorkommt und auch unter meinen poliklinischen Fällen einmal vorkam, so steht man vor einem ziemlich misslichen Dilemma. Auf der einen Seite weist die bestehende, wenn auch möglicherweise nicht allzustarke Blutung darauf hin, dass nicht alles in Ordnung ist und auf der andern Seite hält das noli me tangere, was von der Wöchnerin ganz besonders gilt, von der inneren Untersuchung zurück.

So kommt es denn entweder dadurch, dass die Nachgeburt nicht gründlich angeschaut oder eine defekte Stelle an ihr übersehen wurde, nicht gar so selten zu Retentionen von Placentargewebe, einer

Grundbedingung für Spätblutungen im Wochenbett. Dass allerdings die ganze Placenta nach einer reifen Geburt im Uterus zurückbleibt, dürften doch recht seltene Vorkommnisse sein, aber dass es vorkommt, beweisen in der Literatur aufgeführte und auch einer von den unten folgenden Fällen. Placentarteile bleiben besonders leicht nach manueller Lösung der Nachgeburt, sowie nach überstürzter Anwendung des Crédé'schen Handgriffes zurück. Indessen können auch nach spontaner Geburt der Placenta Reste im Uterus zurückgehalten werden und zwar dürften für diese Art von Retentionen starke bindegewebige Verwachsungen der Placenta mit den unterliegenden Geweben meist infolge von voraufgegangenen Entzündungen Endometritiden etc. verantwortlich zu machen sein.

Den Vorgang bei der Verhaltung eines adhaerenten Placentarcotyledo möchte ich nach Kehrer in Müllers Lehrbuch der Geburtshilfe im folgenden wiedergeben: Anfänglich sind neben stärkerer Blutung schmerzhafte Nachwehen und Druckempfindlichkeit vorhanden, die dann allmählich aufhören, worauf ein mit kleinen Blutklümpchen untermischter, reichlicher, rötlicher oder bräunlicher Wochenfluss sich einstellt. Das weitere Wochenbett kann dann ganz ungestört und fieberlos verlaufen. Plötzlich in der zweiten bis dritten Woche tritt eine von schmerzhaften Wehen begleitete Blutung ein. Der Cervikalkanal wird, wie bei einem Aborte, fassartig erweitert und es kommt ein blutdurchtränkter Kuchenrest zum Vorschein. Leichte Blutung und Wochenfluss dauern noch einige Zeit an, dann kommt der Uterus zur Ruhe.

In anderen Fällen ist der Verlauf derselbe wie eben geschildert, aber der Kuchenrest sitzt so fest,

dass ihn die Wehen nicht lösen. Neben dem Befund eines noch grossen Uterus, aus dessen dicken rundlichen Körper der Cervix nicht unter einem Absatz, sondern ganz allmählich sich verjüngend hervorgeht, fühlt man im Cervikalkanal die Spitze eines polypösen Körpers. Zeitweise zieht sich derselbe zurück und wird der Cervikalkanal undurchgängig, dann wieder, zumal nach Wehen und Blutung, öffnet sich der Muttermund und lässt den Polypen deutlich erkennen. Placentarpolyp verdient er genannt zu werden, wenn er nur aus filzigem, an der Oberfläche mit glattem fibrinösem Überzuge versehenem Zottengewebe oder einem zusammengefaltenem Decidualsacke der ersten Monate besteht. Fibrinöser Polyp heisst er, wenn nur ein placentarer oder decidualer Kern, wie ein Krystallisationspunkt, vorhanden ist, auf welchem sich Blutgerinsel als gleichmässige oder durch Einschluss älterer Gerinsel, mosaikartige Masse oder in Form konzentrischer Blutschicht kappenartig aufgelagert haben.

Heidemann sagt: Der fibrinöse Placentarpolyp ist auch nach reifen Geburten nicht selten. Er veranlasst ein eigenartiges Krankheitsbild. Das Wochenbett pflegt in all diesen Fällen Störungen des Wohlbefindens zu zeigen. Blutungen treten meist nur den achten Tag ein. Der anatomische Bau des Polypen widerspricht nach seiner Ansicht den gewöhnlichen Vorstellungen von Wachstum des Polypen durch Niederschlag von Blut auf vorhandene Eireste. Er entstehe vielmehr durch Nachblutungen in die, die Gefässe verschliessenden Gerinsel. Die Blutungen beim Polypen würden sich auf verschiedene Weise erklären: Durch Dehnung des Uterus oder Geburt des Polypen durch

Subinvolutio uteri oder Endometritis. Der Polyp an sich mache keine Blutung, sondern Ursache dieser sei die gleichzeitig vorhandene Endometritis, die bei hohem Sitz des Polypen häufiger angetroffen werde, als bei tiefem. Wegen der häufigen Komplikation eines fibrinösen Polypen mit Thrombose ist nach Heidemann's Ansicht beim Auftreten von Blutungen trotz des Verdachtes auf Polyp zunächst von dem intranterinem Eingriff Abstand zu nehmen. Besonders bei schon vorhandener Thrombose der Becken- und Beinvenen solle die Entfernung nur bei stärkster Blutung oder fauliger Zersetzung vorgenommen werden.

Koblauck sah nur sehr wenige fibrinöse Polypen und diese zeigten ein inneres Choriongewebe. Eine innere Untersuchung zur Feststellung der Ursache von einfachen Wochenbettsblutungen hält er für gefährlich. Er glaubt, dass in manchen Fällen ein Blutgerinsel einen Polyp vorgetäuscht hat.

Nach Gottschalk's Erfahrungen und Untersuchungen bilden retinierte Placentarzotten, deren Langhans'sche Zellen in starker Wucherung begriffen waren oder noch sind, den Kern der fibrinösen Placentarpolypen. Die Rentention dieser Placentarzotten ist also das wesentliche für die Entstehung dieser Polypen. Die konsekutive Blutung wird dadurch ausgelöst, dass die verhaltenen Placentarzotten als Fremdkörper die Dauerkontraktionen des Uterus verhindern. Der Uterus bleibt schlaff, die Blutung erfolgt in Schüben und dabei findet die Schichtung des Blutes um die retinierten Placentarzotten als Kern und Kernkörper statt. Etwaige Thrombosen in den äusseren Extremitäten im Anschluss an die Entfernung solcher Polypen sind nicht, wie Heidemann meint, auf die Entfer-

nung zurückzuführen. Sie stellen bloss weitere Wachstumsstadien der Thromben dar, die sich in den Placentargefässen infolge des ungenügenden Kontraktionszustandes des frisch entbundenen Uterus post partum gebildet haben. Nach Gottschalk muss jeder Placentarpolyp, sobald er festgetellt ist, unter allen anti- et aseptischen Vorsichtsmassregeln entfernt werden. Olshausen stimmt auch nicht mit Heidemann überein, Placentarpolypen ohne Placentarreste gibt es nicht. Nach Olshausen gibt es für Placentarpolypen nur zwei Symptome: Die durch Lösung des Placentarrestes bedingte Blutung und Fieberzustände, die auf Resorption beruhen. Die Therapie muss unbedingt aktiv sein. Jeder erkannte Placentarpolyp ist unbedingt sofort zu entfernen, was durch einfachen Druck des Fingers gegen den Stiel leicht bewerkstelligt wird.

Bei den jetzt folgenden Fällen, die wegen Blutungen infolge Placentarpolypen und Placentarresten in der hiesigen Klinik und Poliklinik beobachtet und behandelt wurden, handelt es sich mit Ausnahme von einem Falle, wo die ganze Placenta im Uterus zurückblieb, um das Zurückbleiben von Teilen von Placentargewebe. Dass nach rechtzeitigen Geburten die ganze Placenta längere Zeit im Uterus zurückbleibt, ist ein sehr seltenes Ereignis, wenn auch Retentionen selbst bis zu zwei bis drei Tagen, von denen Hegar mehrere Beispiele anführt, nicht so ganz selten sind. Fälle indessen, wie der von Aepli beobachtete, indem sich nach fünf Tagen eine heftige Blutung einstellte und am neunten Tage die Placenta ohne alle Beschwerden abging, gehören schon zu den grössten Seltenheiten. Hegar zitiert folgenden Fall von Mordret:

Eine Bauersfrau von dreissig Jahren, Mutter von zwei Kindern, war vor drei Monaten niedergekommen. Seitdem hatte sie beständig leichte Blutverluste. Man fand den Uterus ziemlich hart und resistent, als wenn ein fremder Körper darin wäre und erfuhr, dass die Hebamme, als sie die Nachgeburt nicht entfernen konnte, diese der Natur überlassen hatte. Da es unmöglich war, die Hand einzuführen, gab man Secale, worauf starke Kontraktionen entstanden und die Placenta ausgetrieben wurde. Es war dies eine fleischige, kompakte rötliche Masse, welche die Gestalt der Uterushöhle hatte. Der einschlägige Fall, der im Juni 1903 hier poliklinisch beobachtet wurde, ist folgender:

Mitta, Güttler's Frau. Am 12. VI. hatte die Entbindung stattgefunden, am 19. VI. starker Blutverlust. Schmerzen im Unterleib.

Bei Ankunft der Poliklinik liegt Patientin bereits in Agone. Hohes Fieber; Cervikalkanal vollkommen geöffnet; in demselben sind weiche Massen zu fühlen, die bei Berührung sofort bluten.

In Anbetracht des Zustandes der Frau kann kein weiterer Eingriff gemacht werden. Die poliklinische Diagnose lautet: Retentio Placentae, Puerperalfieber, Exitus.

Unter meinen Fällen befinden sich folgende wegen Blutung infolge Placentarpolypen behandelte Fälle nach ausgetragenen und Frühgeburten.

1. Fall.

Kempf, Anna, 31 Jahre alt, Kutschersfrau.
I pt. und 1 Frühgeburt im V. M.
Aufnahme in die Klinik 1. I. 03. Entl. 17. I. 03.

Heridität 0. Patientin stets gesund. Periode mit dem fünfzehnten Jahre, stets regelmässig. I. Partus vor drei Jahren, normal, Patientin gebar am 2. XII. 02 ein Kind von fünf Monaten, das eine halbe Stunde lebte. Nach einer Viertelstunde folgte die Nachgeburt. Blutungen fanden in den ersten sechzehn Tagen des Wochenbettes nicht statt. Am siebzehnten Tage setzte eine starke Blutung ein, die nach Angabe des behandelnden Arztes auf Loslösung von einem Placentarpolypen beruhte. Da die Blutung nach der Ausstossung des Polypen nicht stand, wurde vom Arzte tamponiert. Die Blutung hat sich noch dreimal stark wiederholt, sodass jedesmal Tamponade nötig war. Die stärkste Blutung trat vor fünf Tagen ein. Patientin war bewusstlos geworden; ärztlicherseits musste sogar zu einer Kochsalzinfusion geschritten werden. Die Blutung soll auch jetzt noch nicht ganz vorbei sein.

Befund: Uterus liegt im ganzen ziemlich weit nach hinten, aber anteflectiert und scheint nicht nennenswert vergrössert. Stärkere Bewegung etwas empfindlich, sonst im kleinen Becken nichts besonderes zu finden. Etwas blutig schleimiger Ausfluss.

Ordin.: Eisen, Bettruhe.

17. I. 03 als gesund entlassen.

Da nach der Ausstossung des Placentarpolypen und da auch weiter keine Placentarreste später im Uterus mehr gefunden wurden, so lassen sich die andauernden Blutungen nur durch Kombination mit mangelhafter Involution des Uterus erklären.

2. Fall.

Zob., Appollonia, led., 30 Jahre alt, I pt. (Polikl). I. Menses mit sechzehn Jahren, immer regelmässig.

Geburt am 22. IV. 04 spontan. I. Schädellage. Zwölf Stunden hat Patientin gekreisst. Placenta wurde bald nach der Geburt spontan ausgestossen.

Befund: Temperatur 37,5°. Puls 112°.

Sehr blasses anämisches Aussehen. Seit sechs Tagen anhaltende Blutungen. Uterus steht noch fast in Nabelhöhe, nach links geneigt. Cervix für ein bis zwei Finger durchgängig, aus demselben herausragend eine weiche, fühlbare Masse. Wegen starken Pressens seitens der Patientin war Narkose nötig (10,0 g Chloroform). Es werden Placentarreste manuell ausgeräumt und auf heisse Uterusspülung steht die Blutung.

Ordin.: Secale cornutum.

3. Fall.

R., Anna, 28 Jahre alt, verheiratet, I p. (Polikl.). Patientin hatte am 19. V. 04 in der Klinik normal geboren und war nach normalem und fieberfreiem Wochenbett am 27. V. 04 entlassen worden.

Befund: Poliklinik wird angerufen wegen starker Blutung. Im Cervix fühlt man eine hervorragende Masse, die sich nach Entfernung als Placentarpolyp erweist. Nach heisser Uterusspülung steht dann die Blutung.

Ordin.: Secale cornutum.

4. Fall.

R., Margar., 31 Jahre alt, verheiratet, II pt. (Polikl.). I. Part. 1900.

Vor elf Tagen Spontangeburt. Plötzlich heute stärkere Blutung. Die innere Untersuchung ergiebt: Cervix gut für einen Finger durchgängig. Im Uterus selbst Placentarreste, die teils manuell, teils mit der Abortzange entfernt werden, zuletzt wegen Spannung

der Bauchdecken in Narkose. Nach heisser Uterusspülung steht Blutung.

Ordin.: Secale cornutum.

5. Fall.

Henisleni, Marie, 20 Jahre alt, verheiratet, II p. (Polikl.).

1 mal Frühgeburt,

1 mal normale Geburt.

Gerufen wegen Blutung im Wochenbett. Lösung zurückgebliebener Placentarteile, teils manuell, teils mit der Kornzange. Poliklinische Diagnose lautet: Retention von Placentarteilen.

6. Fall.

Amend, Babette, 33 Jahre alt, verheiratet, I p. (Polikl.). Spontangeburt. Dammriss. Starke Blutung, die auf Scheidendouchen steht. An einer Stelle ist es zweifelhaft, ob Placenta vollständig. Am siebenten Wochenbettstage erneute Blutung. Entfernung eines kleinen Placentarpolypen. Weiteres Wochenbett normal.

7. Fall.

W., Kath, 28 Jahre alt, verheiratet, III p. 3 Spontangeburten, 1 Abort. Letzte Geburt vor zwölf Tagen. Blutung seit zwei Tagen. Im Uterus ein gut pflaumengrosser Placentarpolyp, der mit der Abortzange entfernt wird.

Ordin.: Heisse Uterusspülung, Secale cornutum.

Sehr viel häufiger haben wir die Retention von Placentar- und Decidualresten und Bildung von Placentarpolypen nach Aborten und diese stellen damit einen sehr grossen Prozentsatz zu puerperalen Spätblutungen. Nach vollständigem Abgange des Eies

einschliesslich der Decidua vera in frühen Monaten hört die Blutung auf und das Wochenbett beginnt. Bleiben indessen Decidualfetzen und Chorionreste zurück, d. h. war der Abort ein unvollkommener, so können die restierenden Gewebe zwar in den nächsten Wochen unter blutigem Ausfluss und intercurreuten Blutungen sehr allmählich spontan ausgeschieden werden. Häufiger indessen, besonders wenn grössere und frei flottierende Fetzen zurückbleiben, verursachen dieselben schwerere Erscheinungen. Der fremde Inhalt verhindert eine feste Kontraktion des Organs, die eröffneten Gefässe thrombosieren unvollkommen, bei geringen Anlässen kommt es zu stärkerer Blutung. Geronnenes Blut schlägt sich auf die zurückgebliebenen Chorionreste und Decidualfetzen nieder, wodurch der Fremdkörper an Masse zunimmt und zum fibrinösen Polyp wird. Die Uterushöhle wird von ihm weiter ausgedehnt und es kommt infolgedessen unter wehenartigen Schmerzen zu stärkerer Blutung. Schroeder sagt in seiner Arbeit über fibrinöse und Placentarpolypen: Die fibrinösen Polypen können sich nach rechtzeitigen und nach vorzeitigen Geburten bilden. Auch bei letzteren werden sie selbst, wenn der Abort schon vor deutlicher Ausbildung der Placenta erfolgt, in der Regel doch von der Stelle der Decidua serotina ausgehen, da hier die Chorionzotten schon sehr früh etwas stärker entwickelt sind, da hier die Decidua serotina während des Abortes leicht zu einem Stiel ausgezogen wird und da ferner an der Peripherie derselben Fetzen der Decidua reflexa hängen bleiben werden.

An Fällen, wobei hervorgehoben ist, dass es sich um Retention von Placentargewebe resp. Placentarpolypen nach Abort handelt, kann ich folgende aufzählen:

1. Fall.

Lind, Christine, 34 Jahre alt, verheiratet, V pt. (Kl.). Aufnahme 27. III. 03. I. Menses mit fünfzehn Jahren, regelmässig. Vier spontane Geburten. Letzte vor zwei Jahren. Letzte Periode Anfang November 02. Seit vier Wochen blutet Patientin.

Befund: Muttermund für zwei Finger durchgängig. Aus ihm ragt ein Placentarpolyp heraus.

Therapie: Digitale Abortausräumung. Ein kleiner Stiel bleibt zurück und ist nicht zu entfernen. Deshalb Cervixtamponade. 28. III. Tampon entfernt. Lysolspülung.

2. Fall.

Br—t, Marg., 29 Jahre alt, verheiratet, I p. (Kl.). Aufnahme 27. V. 03 bis 9. VI. 03. I. Menses mit vierzehn Jahren, regelmässig. I. Part. vor drei Jahren normal. Periode war regelmässig bis zum September 02. Darnach blieb sie zweimal aus. Anfang November hat Patientin eine Blutung bekommen von acht Tage Dauer. Ihr Mann hat ihr aus der Apotheke Tropfen geholt, wonach die Blutung allmählich aufgehört hat und nachher bloss alle vierzehn Tage eingetreten ist. Dieses hat angehalten bis zum März, wo die Periode fünf Wochen ausblieb. Mitte April hat die Blutung wieder begonnen und zwar sind Blutklumpen abgegangen, vorher hat Patientin Erbrechen gehabt. Die Blutung hat angehalten bis vor einigen Tagen, manchmal hat sie ein bis zwei Tage gestanden, hie und da sind auch Blutklumpen abgegangen. Vorgestern war die Blutung wieder sehr stark, sodass Patientin sich zu Bett legen musste.

Befund: Portio klein, tiefstehend. Uterus etwas vergrössert, weich, anteflectiert. Im Speculum nichts besonderes. Durch Curettement lassen sich ziemlich grosse Gewebsmassen entfernen. Ein etwa zwei Fingerglied grosses Stück besteht aus Placentargewebe.

Ordin.: Uterusausspülung, Injektion von 20% Karbol-Alkohol.

3. Fall.

Ber—r, Kunigunde, 40 Jahre alt, verheiratet, VIII p. (Kl.) Aufnahme 1.—12. XII. 03. Partus ult. (Abort mens. III.) vor fünfzehn Wochen. Entbindung normal; am Tage nach der Geburt wieder aufgestanden. Seit der Entbindung mit mehrmaliger tagelanger Unterbrechung geringe Blutung. Sonst keine Beschwerden. Bei der Entbindung manuelle Lösung der Nachgeburt.

Befund: Scheide mässig weit und glatt. Portio etwas tiefstehend. Uterus faustgross, von harter Konsistenz, anteflektiert beweglich, Muttermund geschlossen, lässt den Finger nicht durchdringen. Blutiger Ausfluss.

Aus dem Cavum uteri wird mit der Abortzange ein zirka taubeneigrosses Placentarstück entfernt. Curettement. Injektion von 20% Karbol-Alkohol.

4. Fall.

K—r, Josefa, 31 Jahre alt, verheiratet, IV p. (Kl.) Klinische Behandlung vom 4. IV. 03—11. IV. 03. I. Menses mit vierzehn Jahren unregelmässig. Vor zwei Monaten, Anfang Februar, abortierte Patientin im zweiten Monat drei Tage hindurch nach dem Abort starke Blutung, dann bis vor acht Tagen täglich geringe Blutung, seitdem wieder stärkere Blutungen.

Befund: Uterus retroflektiert. Adnexe links etwas druckempfindlich.

5. IV. Einlegen von Laminariastift.

6. IV. Curettement. Es werden geringe Placentarmassen entfernt. 20% Karbol-Alkohol injiziert.

11. IV. geheilt entlassen.

5. Fall.

M—n, Eva, 33 Jahre alt, verheiratet, V p. (Kl.). In Behandlung vom 17. IX. 03 — 29. IX. 03. Vier normale Geburten. I. Partus vor vier Jahren. Letzter vor sechs Wochen. Fehlgeburt. Dreimonatlicher Foet. I. Menses mit sechszehn Jahren, regelmässig, alle drei Wochen. Letzte Periode vor vierzehn Tagen mit sehr starkem Blutverlust.

Befund: Uterus steht ziemlich hoch anteflektiert, vergrössert. Ein Curettement ergiebt Placentarreste. Injektion von 20% Karbol-Alkohol.

6. Fall.

B., Babette, 39 Jahre alt, verheiratet, III p. (Kl.) In Behandlung vom 30. VIII. — 6. IX. 04. Die beiden ersten Geburten normal, Wochenbett von gutem Verlauf. Vor zehn Tagen Abort im I.—II. Monat, seitdem ziemlich starke Blutungen, keine Leibschmerzen, zeitweise Kopfweh.

Befund: Uterus etwas vergrössert, weich, anteflektiert; kleines Becken frei, Adnexe normal, Blutung. Cervikalkanal geöffnet. 30. VIII. Durch Curettement wird ziemlich reichlich weiche Schleimhaut entfernt, sowie ein zirka haselnussgrosser Placentarpolyp.

Ordin.: Uterusspülung, Injektion von 20% Karbol-Alkohol. 2. IX., 4. IX., 6. IX. nachbehandelt mit Spülung und Injektion von 10% Karbol-Alkohol.

6. IX. entlassen. Keine Blutung mehr. Normaler Genital-Status.

7. Fall.

Sch., Babette, 31 Jahre alt, verheiratet, XI p. (Polikl.). Letzte Menses am 1. Juni. Seit dem 19. IX. abends ist Blutung eingetreten, die bis zum 22. IX. an Stärke zunahm. Es sollen Fetzen abgegangen sein.

Befund: Uterus vergrössert. Muttermund gut für zwei Finger durchgängig. Placentarreste hängen heraus.

8. Fall.

H—g., Martha, 27 Jahre alt, verheiratet, IV p. (Polikl.). I. Menses mit sechszehn Jahren, immer etwas unregelmässig, zirka alle fünf bis sechs Wochen, zuletzt alle vier Wochen, stark, Dauer sechs bis acht Tage. Im Beginn der Periode Schmerzen.

I. Partus, Oktober 1901.

II. Partus, Oktober 1902.

III. Partus November 1903.

24. I. 04 letzte Menses.

6. V. 04 Abort; Poliklinik angerufen, Placenta spontan geboren. Patientin stand auf am zehnten Tag. Kein Fieber. Am vierzehnten Tag abends Schüttelfrost und Schweiss. 20. V. 04 morgens starke Schmerzen im Unterleib, seit heute ganz geringer blutiger Ausfluss.

Befund: Uterus schlecht involviert; Cervix für einen Finger durchgängig. Darin weiche schwammige Massen zu fühlen. Ausräumung mit der Abortzange. Dabei ergibt sich, dass die Hauptmasse der Placentarreste im Cervix liegt, im Fundus uteri nur ein kleines etwa haselnussgrosses Stückchen, das adhärent ist.

Ordin.: Uterusspülung mit heisser Lysollösung. Injektion von 10% Karbol-Alkohol. Weiterer Verlauf vollkommen normal.

An Fällen, in denen es durch Schleimhautwucherung oder Deciduaverhaltung meist wahrscheinlich kombiniert mit restierenden Chorionfetzen nach Abort zu spätpuerperalen Blutungen kam, habe ich folgende gefunden:

1. Fall.

V., Ursula, 47 Jahre alt, verheiratet, V p. (Kl.). In Behandlung vom 5. I. 03 bis 18. I. 03. I. Menses mit achtzehn Jahren, unregelmässig, mitunter ausbleibend. Vierter Partus spontan. Im September 02 trat bei Patientin Abort im fünften Monat ein. Periode seit dieser Zeit regelmässig. Vor vierzehn Tagen stellten sich bei der Patientin Blutungen ein, zuerst schwach, allmählich stärker werdend. Zugleich klagt Patientin über Benommenheit des Kopfes.

Befund: Uterus anteflektiert, Adnexe frei. Im Cavum weiche Massen. Curettement ergibt Endometritis post abortum.

Ordin.: Injektion von 20% Karbol-Alkohol.

2. Fall.

Ech., Anna, 40 Jahre alt, verheiratet, XI p. (Kl.). I. Menses mit dreizehn Jahren, regelmässig. Letzte Entbindung Frühgeburt von sieben Monaten. Anfangs Januar stellten sich starke Blutungen ein, mit Gewebefetzen gemischt. Später liessen sie nach, kehrten jedoch immer wieder. Patientin hielt sie anfangs für starke Menses, da die letzte Menstruation nur einen Monat zurücklag.

Befund: Uterus vergrössert, anteflektiert, weich, Adnexe frei. Muttermund für einen Finger durchgängig. Ein Curettement ergibt weiche Massen, die sich als Deciduareste herausstellen.

Ordin: Uterusspülung mit Karbol-Alkohol, Secale.

3. Fall.

M—r, Cenzi, 25 Jahre alt, I p. In Behandlung vom 14. IV. bis 23. IV. 03. I. Part. vor vier Jahren normal. Letzte Periode war Mitte Januar, dann setzte sie aus bis Ende März, wo die Blutung sehr stark vierzehn Tage hindurch dauerte; dann einige Tage Ruhe. Seit acht Tagen erneute starke Blutung, deretwegen der Eintritt in die Klinik erfolgt.

Befund: Portio dick, weich; Uterus liegt normal, gut beweglich, nicht erheblich vergrössert, Anhänge frei. Durch Curettement lassen sich nur ganz geringe Schleimhautmassen entfernen.

Ordin: Karbol-Alkoholinjektion.

Am 23. V. geheilt entlassen.

4. Fall.

Sch—r, Marg., 35 Jahre alt, verheiratet, III p. (Kl.). In Behandlung vom 3. XI. — 12. XI. 03. I. Menses mit dreizehn Jahren. Nach der letzten Entbindung, (Mai 1900) Periode immer regelmässig, am 1. Oktober 1903 war die Periode besonders stark; nachdem die Blutung vierzehn Tage gedauert hatte, Abgang eines Stückes, das nach Aussagen der Patientin ein Ovulum gewesen sein kann. Nach dem Abgang Tamponade und Aufhören der Blutung. Nachdem es vierzehn Tage nicht mehr geblutet hatte, fing es wieder zu bluten an. Gestern heftige Blutung. Heute früh ebenfalls starke Blutung und Tamponade durch den Arzt.

Befund: Uterus anteflektiert, wenig vergrössert. Cervix geschlossen, nur geringe Blutung. Mit der Sonde fühlt sich das Endometrium ziemlich rauh an. Eine, in der Narkose ausgeführte Ausschabung des Uterus ergibt geringe Mengen deciduaverdächtiger Brocken.

5. Fall.

Kl., Maria, 27 Jahre alt, verheiratet, IV p. (Kl.). In Behandlung vom 4. XII. — 19. XII. 03. Entbindung jedesmal mit der Zange wegen Wehenschwäche. Wochenbette normal. Letzte regelmässige Periode im Mai 1903. Dann sechs Wochen ausgeblieben, dann vier Monate ausgeblieben bis Ende Oktober. Damals sechszehn Tage lang Blutung. Es gingen grosse Stücke und die Frucht ab. Nachgeburt durch den Arzt in Stücken entfernt. Uterus damals austamponiert im ganzen sechs Mal. Dann liess die Blutung nach, Zweimal tamponiert.

Befund: Sehr anämische Frau, äusserst empfindlich, blutig brauner Ausfluss. Scheide tamponiert. Nach Entfernung der Tampons Uterus druckempfindlich, wenig vergrössert, anteflektiert weich.

In Narkose werden durch Curettement beträchtliche Mengen Schleimhaut entfernt.

Ordin.: Injektion 20% Karbol-Alkohol.

6. Fall.

Sch., Dorothea, 32 Jahre alt, II p. (Kl.). In Behandlung vom 15. III. — 27. III. 04. Part. ult. vor vier Jahren. Menses regelmässig alle vier Wochen. Letzte Menses Mitte November 1903. Mitte Januar Blutung und Fehlgeburt. Seitdem mit Unterbrechung und Abgang von Blut.

Befund: Ziemlich anämisch aussehende Frau. Uterus anteflektiert, wenig vergrössert, beweglich, auf Druck nicht empfindlich. Adnexe anscheinend verdickt. In der Scheide bräunliches Sekret.

Am 17. III. wird durch Curettement nur wenig Schleimhaut entfernt.

Ordin.: Uterusspülung. Injektion von 30 % Karbol-Alkohol.

7. Fall.

Fl., Barb., 32 Jahre alt, verheiratet, III p. (Kl.). I. Menses mit fünfzehn Jahren regelmässig. Drei normale Geburten. Letzte vor vier einhalb Jahren, seitdem alle drei Wochen starke Periode. Letzte Menses am 12. Februar. 10 Tage später profuse, bis jetzt andauernd; es gehen dreimal grössere Fetzen ab. Patientin wird vom Arzt in die Klinik geschickt.

Befund: Portio steht nach vorn. Uterus retroflektiert, scheint nicht vergrössert. Curettement, Cauterisation nach Menge.

Nicht bloss nach Aborten kommt es nun, wie die unten folgenden Krankengeschichten zeigen werden, zu Retentionen von decidualem Gewebe und Schleimhautwucherung mit veranlassender Blutung, sondern auch nach vollständig ausgetragenen Geburten. Allerdings darf man ja wohl annehmen, dass neben Eihautretention als dem vorwiegendem, doch meistenteils auch geringere Teile von Chorion und Placentargewebe zurückbleiben, wenn eine nennenswerte Blutung bei Eihautretention eintritt, da die blosse Retention von Eihäuten für gewöhnlich keine besonders starke Blutung macht, sondern diese in den ersten Tagen des Wochenbettes, ohne besondere Symptome zu machen,

abgehen. Dabei wäre jetzt in kurzen Worten des Vorganges der Eihautausstossung zu gedenken.

Die Eihäute werden durch die Uteruskontraktionen und durch die abwärts sinkende Placenta gelöst und mit ihr ausgestossen. Dieses ist der physiologische Vorgang. Sind die Eihäute nun aber brüchig und zerreisslich, so können kleinere und grössere Stücke im Uterus zurückbleiben. Oder aber es kann bei normaler Festigkeit der Eihäute eine zu starke Adhärenz der Uteruswand vorhanden sein, dann werden adhärente Stellen abreissen und zurückbleiben.

Ursachen für die Adhärenz sind in manchen Fällen unzweifelhaft Hyperplasia deciduae. Entzündung der Decidua und anschliessende Verwachsung des Chorion mit der Schleimhaut, meist auf luetischer Basis. Allerdings kann auch durch Traumen, die die Mutter während der Gravidität erleidet, eine Verwachsung von Chorion und Decidua resultieren. Ferner durch Kontraktion des inneren Muttermundes, direkt post partum durch den Einfluss des Crédé'schen Handgriffes werden ungefähr 1% Eihautretentionen gesetzt.

Fälle sind folgende:

1. Fall.

Schm., Juliane, 40 Jahre alt, verheiratet, III p. (Polikl.). Frühere Geburten normal. Letzte Entbindung am 23. XII. Placenta durch Crédé entfernt. Drei Wochen nach der Entbindung Blutung.

Befund: Uterus noch ziemlich gross und weich. Cervikalkanal geöffnet, Temperatur normal. Mit der Curette werden beträchtliche Deciduamassen entfernt.

Ordin.: Uterusspülung mit $^1/_2$% Lysollösung, 2 Spritzen Ergotin, Secale.

2. Fall.

Fröhl., 28 Jahre alt, verheiratet, I p. (Polikl.). Geburt zur normalen Zeit ohne Besonderheiten. Am vierten Tage stand Wöchnerin bereits auf und arbeitete. Am zehnten Tage Eintritt von Blutungen, die schon mehrere Tage andauern.

Befund: Muttermund für fast einen Finger noch durchgängig. Uterus noch ziemlich gross. In Narkose Curettement, wobei ziemlich viel Deciduamassen entfernt werden. Nach Bericht des weiter behandelnden Arztes normale Rekonvaleszens. Nur einmal am dritten Tage nach dem Eingriff Temperatur 38,3°.

3. Fall.

M., Kath., verheiratet, I p. (Polikl.). I. Menses mit achtzehn Jahren, zuerst unregelmässig, in langen Zwischenräumen, dann regelmässig. 23. IV. 03 spontane Geburt I Schädellage, starke Krampfwehen. Placenta nach einer Stunde von der Hebamme herausgedrückt. Geringe Blutung.

Befund: Temperatur 36,8°. Puls gut. Frau in gutem Ernährungszustand. Seit zwei Tagen starke Blutungen. Uterus mässig gut involviert. Cervix für einen Finger durchgängig. Mittelst Curette werden Deciduareste entfernt. Auf heisse Uterusausspülung und Eyotin steht die Blutung. Secale.

Da der Einfluss des Crédé'schen Handgriffes keinem Zweifel unterliegt, so kann man ja wohl dieses für den ersten Fall, wo der Handgriff bestimmt und für den dritten Fall, wo er wahrscheinlich angewendet wurde, in Causalnerus bringen.

Wir kommen jetzt zu einer neuen Ursache von puerperalen Spätblutung, die sich allerdings häufig

mit den erstgenannten kombiniert, aber auch nicht so selten als selbständige Erscheinung auftritt.

Infolge mangelhafter Kontraktion und tonischer Retraktion der Uterusmuskulatur während der ersten Zeit des Wochenbettes, bildet sich in weiterem Verlaufe die sogenannte subinvolutio uteri heraus. Das Organ bleibt stark vergrössert. Es besteht eine erhebliche Hyperämie. Die Verfettung der Uterusmuskulatur bleibt infolgedessen hinter der Norm zurück, während die Neubildung von Bindegewebe in verstärktem Masse stattfindet. Diese Verhältnisse haben Ähnlichkeit mit denen bei chronischer Metritis. Sehr häufig geht ja auch die Subinvolutio uteri, wo sie bedeutend ist, in das genannte Leiden über, bei welchem die Bindegewebshyperplasie noch mehr in den Vordergrund tritt.

Ausser der chronischen Metritis können sich von anderen Uterusaffektionen aus der Subinvolutio uteri noch entwickeln besonders chronische Endometritis und Lageveränderungen des Uterus.

Alle diese Erkrankungen des Genitaltraktus haben eine Reihe mehr oder minder charakteristischer Symptome zur Folge, durch welche die Patientinnen selbst auf ihr Leiden aufmerksam gemacht in ärztlicher Behandlung kommen. Dieses gilt auch von der Subinvolutio uteri, wenn sie vier bis fünf Wochen post partum also mit Abschluss der puerperalen Vorgänge eine definitive geworden ist. Kreuzschmerzen, ein Gefühl von Schwere im Unterleib und Abwärtsdrängungen, starker Fluor sind die gewöhnlichen aus ihr resultierenden Beschwerden.

Solange sie sich dagegen in der Entwickelung befindet, solange noch eine Rückbildung, wenn auch

mit unzureichender Energie stattfindet, fehlen alle aufgezählten Symptome und wir haben nur ein einziges, nähmlich anhaltende oder intermittierende Blutungen. Infolge mangelhafter Kontraktion und vor allem tonischer Retraktion des Uterusmuskels bleibt die Gebärmutter weit grösser als sie es bei normaler Involution an dem entsprechenden Wochenbettstermin sein würde. Das Blut zirkuliert noch in den Gefässen, die sonst bald nach der Geburt abgeknickt, zusammengedrückt und blutleer sind. Andere bleiben erheblich erweitert. Infolgedessen fällt die Aufgabe der Blutstillung, die normaler Weise in erster Linie durch die Kontraktion der Uterusmuskulatur bewerkstelligt wird, jetzt der Thrombenbildung in den Gefässen überhaupt, speziell in den sich an der Placentarstelle öffnenden Lumina zu. Die Consolidation der Thromben schreitet nur langsam voran.

Es liegt auf der Hand, dass unter diesen Verhältnissen alle Momente, die einen verstärkten Blutandrang zu den Unterleibsorganen hervorrufen, auch zu einer Losstossung der Thromben und somit zu erneuten Blutungen respektive zur Fortdauer einer schon bestehenden Veranlassung geben. So kann man oft beobachten, dass während der Puerperium das erste Verlassen des Bettes, Stuhlgang, kurz an sich nur unerhebliche körperliche Anstrengungen, ja selbst Gemütsaufregungen, Metrorrhagien zur Folge haben.

Allerdings sagt Schultze (Jena), dass auch bei gesunden Wöchnerinnen, wo von subinvolutio uteri keine Rede sein kann, durch zu frühes Aufstehen, Stuhlverstopfung, starkes Pressen bei der Defaekation, Einkauern zum Urinlassen u. s. w. Blutungen auftreten können. Hat man aber eine puerperale Spät-

blutung, so hat man trotzdem immer an Subinvolutio uteri zu denken, da diese Blutung das einzige Symptom ist der mit nicht genügender Energie fortschreitender Rückbildung des Uterus. Damit nun aber die Wöchnerin nicht zeitlebens an den Folgen einer vernachlässigten subinvolutio uteri leidet, hat jeder Arzt wohl jeden Fingerzeig zu beachten, den ihm die puerperalen Blutungen geben und die ungenügende Rückbildung des Uterus zu einer normalen zu machen. Für gewöhnlich sind die meist mässig starken Blutungen nicht das das Leben der Wöchnerin direkt bedrohende Element, wenn das Blut regelrecht abfliessen kann. Staut sich aber das Blut in der Uterushöhle durch behinderten Abfluss, so coaguliert es und die Uterushöhle wird allmählich mechanisch ausgedehnt. Hierdurch werden die an der Placentarstelle mündeten Gefässe auseinandergezerrt, erweitert und die sie verschliessenden Thromben losgelöst.

Die Blutung kann infolgedessen, wenn das Uteruscavum eine starke Ausdehnung hat, eine kolosale und wenn keine ärztliche Hilfe bei der Hand ist, das Leben der Frau direkt bedrohend werden.

Ursache für die Subinvolutio uteri stellen ausser Lageveränderungen des Uterus und restierenden Eihaut und Placentarteilen noch dar die allgemeine Schwäche dès Körpers der Wöchnerin, hervorgerufen durch starke Blutverluste intra et post partum bei an sich schon anämischen Individuen, ferner bei solchen, die wiederholt an Bleichsucht gelitten haben oder Symptome bestehender Chloranämie aufweisen. Schliesslich kann man fast sagen, dass die Subinvolutio uteri ein beinahe idiopathischer Zustand ist, indem sie bei sonst nach-

weislich nicht anämischen und schwächlichen Frauen sich bei jedem Partus wiederholt.

Der Einflus des Stillgeschäftes der Wöchnerin auf eine gute Rückbildung des Uterus ist eine längst erkannte und bekannte Sache.

Unter diese Rubrik gehörig kann ich folgende Fälle anführen:

1. Fall.

B—ff, Anna, 28 Jhr., verh., 1 p. (Kl.).

3. XI. 02 Abort im 3. Monat.

8. I. 03 starke Blutung.

Befund: Uterus anteflektiert, ziemlich gross, Adnexe frei, Muttermund nicht durchgängig.

Therapie: Bettruhe, Secale.

Gesund entlassen.

2. Fall.

B., Anna, 27 Jhr., verh., II p. (Kl.).

In Behandlung vom 8. VII. 03 — 2. VIII. 03.

1. Menses mit 16 Iahren, regelmässig.

1. Partus April 1902 } Zangengeburten.
2. Partus Juni 1903 }

Bei der letzten Geburt war noch eine starke Nachblutung, sodass der Uterus tamponiert werden musste. Seit dieser Zeit hat Patientin immer starke Schmerzen und brennendes Gefühl im Unterleib, besonders beim Wasserlassen. Nachdem die Uterustamponade durch den Arzt entfernt war, wurde noch ein weiteres kleines Stück derselben nach 8 Tagen, ein zweites nach $3\,^1/_2$ Wochen durch die Hebamme entfernt. Die entfernten Stücke waren stark übel-

riechend. Letzte Menses am 9. Juli. Seit dieser Zeit geht fortwährend Blut ab. Ausserdem besteht Blasenkatarrh.

Befund: Scheideneingang ziemlich weit; auf der linken Seite anscheinend seinerzeit ein grosses Stück der Scheidenschleimhaut abgerissen. Scheide ziemlich weit. Portio leicht erreichbar. Muttermund und Cervikalkanal für 1 Finger durchgängig. Uteruskörper vergrössert, leicht anteflektiert. Die linken Adnexe sind bei der Palpation schmerzhaft.

Therapie: Secale.

Gesund entlassen am 2. VIII. 03.

3. Fall.

M—r, Romana, 30 Jhr. (Kl.).

In Behandlung vom 4.—17. 10. 03.

Am 19. IX. wurde die Patientin nach Abortausräumung gesund entlassen. Seit 8 Tagen Blutungen die in den letzten Tagen sehr stark wurden.

Befund: Uterus sehr weich, schlaff, vergrössert, retroflektiert. Wenig beweglich. Mässige Blutung. Vom 5.—8. X. dauert die Blutung an, bis am 9. X. durch Anwendung von Bettruhe, Secale, Eisblase, Massage die Blutung endlich steht.

4. Fall.

Z—r, Josefa, 36 Jhr., verh., VI p. (Kl.).

In Behandlung vom 26. V. — 9. VI. 04.

20. XI. 03 vorletzte Geburt.

Alle Geburten spontan, mit Ausnahme der 3. Geburt, welche eine Querlage war und durch Wendung beendet wurde. Das Wochenbett war stets gut. Nach der letzten Geburt war ein Abort am 1. V. von $2\,^1/_2$ Monaten. Erste Menses mit 15 Jahren, regelmässig.

Letzte Periode 2. II. 04.

Patientin kommt wegen Blutungen, die seit dem Abort dauern.

Befund: Uterus schlecht involviert.

28. V. Curettement, Uterusspülung, Injektion von 20% Karbol-Alkohol.

9. VI. geheilt entlassen. Uterus involviert.

5. Fall.

H—l, Katharina, 30 Jhr, verh., V p. (Kl.).
In Behandlung vom 30. V. — 6. VI. 04.
Geburten und Wochenbette normal.
Partus ultimus am 21. V. 04.

Beim 4. Partus atonische Nachblutung. Nach der Geburt keine Blutung. Nachgeburt vollständig, spontan gekommen. Am 8. Tag beim Aufstehen geringer Blutverlust. Am 9. Tag zessierte er, am 10. Tag abends starker Blutabgang. Ohnmacht. Die Poliklinik wurde angerufen. Von Dr. Dauber tamponiert und zur Beobachtung in die Klinik verbracht. Bei dem Blutabgang am 10. Tag soll auch ein Stückchen Eihaut mit fortgegangen sein.

1. VI. Tamponade entfernt. Scheidenspülung mit warmer $^1/_2$% Lysollösung. Blutung steht.

4. VI. Heute Abend plötzlich Temperatur Anstieg. Lochialsekret nicht übelriechend, Leib nicht druckempfindlich.

5. VI. Temperatur Abfall. Patientin dringt auf Entlassung.

6. VI. Patientin verlässt auf eigne Verantwortung die Klinik.

6. Fall.

D., Gretchen, 25 Jhr., led., Köchin, I p. (Polikl.).

Am 26. VII. 02 spontane Geburt in der Klinik. Am 8. 03 erfolgte eine stärkere Blutung, die in geringerem Grade andauert. Puls und Temperatur normal.

Befund: Uterus schlecht involviert.

Therapie: Secale.

Weiterer Verlauf ohne Besonderheiten.

7. Fall.

B—n, verh. V p. (Polikl.).

Vor 5 Tagen spontane Geburt. Jetzt starker blutiger Ausfluss. Uterus schlecht involviert.

Therapie: Secale.

8. Fall.

H—l, Katharina, 30 Jhr., (s. Nr. 5 klinischer Bericht) (Polikl.).

Befund: Aus der vagina rieselt fortwährend Blut. Der Uterus ist sehr schlaff, mit Blutgerinseln angefüllt, etwas überfaustgross. Auch in der Scheide befinden sich Blutcoagula. Nach der Ausräumung ergibt sich bei der Austastung, dass sich nichts von Eihäuten oder Placentarteilen im Uterus befindet. Trotz heisser Uterusdouchen und Ergotingaben bleibt der Uterus schlaff und die Blutung dauert an. Daher um besser den Uterus innerlich abtasten zu können Chloroformnarkose. Auch jetzt lässt sich nichts im Uterus auffinden. Da es weiter blutet, wird mit Dührssenbüchse tamponiert und die Frau zur weiteren Beobachtung in die Klinik transportiert.

Ein diesem analoger Fall ist der folgende. Nur mit dem Unterschiede, dass hier die eingeschlagene Therapie ihren Zweck erreichte.

9. Fall.

B—r, Frieda, 23 Jhr., led., II p. (Polikl.).

1. Partus 1903 normal.

2. Partus vor 14 Tagen. Frühgeburt im 8. Monat. Jetzt starke Blutung.

Befund: Sehr anämisches Mädchen, aus der Scheide rieselt fortwährend hellrotes Blut. Das ganze Bett ist voll Blut und unter dem Bett ist eine grosse Blutlache.

Die schleunigst vorgenommene innere Untersuchung ergibt: Mässig weite Scheide, Mutermund und Cervicalkanal für 2—3 Finger durchgängig. Scheide, Cervix und Uterus sind mit grösseren und kleineren Blutgerinseln angefüllt. Nach deren Entfernung wird das Uterusinnere abgetastet. Es ergibt sich aber ausser der deutlich hervortretenden mit rauhen kleinen Erhabenheiten gekennzeichneten Placentarstelle an der vorderen Uteruswand in dem sonst ganz glatten Uterus weiter sonst kein nennenswerter Befund. Keine restierenden Eihäute oder Placentarteile.

Therapeutisch werden heisse Uterusspülungen mit $^1/_2\,\%$ Lysollösung gemacht und Ergotin innerlich gegeben. Bald hört dann auch die Blutung auf und das übrige Wochenbett nimmt darauf einen ungestörten, fieberfreien Verlauf.

10. Fall.

B—t, Käthe, 22 Jhr., ledig, I p. (Polikl.).

Die Entbindung einer Frühgeburt von 7 Monaten fand vor acht Tagen statt. Es war eine Sturzgeburt; das Kind starb nach 12 Stunden. Heute wird die Poliklinik wegen Blutung gerufen.

Befund. Uterus schlecht involviert. Rechte Tubenecke etwas empfindlich.

Therapie: Secale, Bettruhe.

Weiterer Verlauf normal.

Nachdem ich so im vorgehenden die vorliegenden Fälle von Spätblutung im Wochenbett nach ihren ätiologischen Momenten geordnet habe, lasse ich jetzt einige Fälle folgen über deren Gruppierung unter eine der vorstehenden Gruppen ich im Zweifel bin, und bei denen ich geneigt bin, anzunehmen, dass immer zwei der für Spätblutungen in Betracht kommenden Gründe und Bedingungen zusammengekommen sind, um eine solche Blutung im Spätwochenbett hervorzurufen.

1. Fall.

Sch—n, Anna, 32 Jhr., III p. (Kl.).

Letzter Partus 6. IV. 04.

Sämtliche Geburten und Wochenbette normal.

I. Menses mit 16 Jahren, mit Schmerzen am ersten Tag und vor Beginn der Blutung, im übrigen unregelmässig; meist 5—8 tägig. 14 Tage bis 4 Wochen Pause.

Patientin hat 9 Tage das Wochenbett gehalten; nachdem sie 3 Tage ausser Bett ist, beginnt eine $2\,^1/_2$ tägige Blutung. Patientin ist seit 4 Wochen bettlägerig. Die Blutungen dauern mit ganz kurzen Unterbrechungen ständig an. Sie kommt wegen Blutung.

Befund: Portio ziemlich weit nach hinten, etwas weich, rechts eingerissen; Uterus anteflektiert, noch etwas gross und dick. Anhänge frei. Massiger Blutabgang.

10. V. Einlegen eines Quellstiftes.

11. V. Herausnahme des Stiftes. Curettement. Ausspülung. Injektion von 20% Karbol-Alkohol.

Uterus ziemlich geräumig, weicher als normal. Das Curettement ergibt ziemlich reichlich Material.

19. V. Patientin wird mit normalem Genitalbefund entlassen.

2. Fall.

B—n, Elisabeth, 27 Jhr., verh., II p. (Polikl.).

I. Partus April 1903 normal.

Patientin hat das Kind 8 Monate gestillt.

Erste Kindsbewegung Anfang März 1904.

Befund am 22. IV. 04: Muttermund für 2 Finger durchgängig. Placenta liegt total vor. Seit 2 Tagen starke Blutungen. Bei der Enge der Weichteile und dem Hochstande des Uterus wird in Narkose mit der Abortzange ausgeräumt. Zuerst wird die Placenta mit den Eihäuten geboren. Dann wird der Foet, der stark maceriert ist, in einzelnen Stücken entfernt, zuletzt der Kopf.

Heisse Lysolspülung. Blutung steht. Wochenbett fieberlos. Am 4. Tage war Patientin schon aufgestanden, doch hatte sie hie und da etwas geblutet.

4. V. Poliklinik wird angerufen wegen plötzlicher Blutung. Puls regelmässig, kräftig; Temperatur 37,7°. Patientin will einen Schüttelfrost gehabt haben.

Die vaginale Untersuchung ergibt einen gut involvierten Uterus. Äusserer Muttermund gerade für einen Finger durchgängig, Cervix und innerer Muttermund undurchgängig. Da Patientin äusserst empfindlich ist, Narkose. Curettement ergibt nur ganz geringe Schleimhautmassen. Die starke Blutung will absolut nicht auf Ergotin und heisse Scheidendouchen stehen.

Daher feste Tamponade des Uteruscarrums und der Scheide mit Dührssenbüchse. Blutung steht. Patientin wird in die Klinik transferiert.

Aus der klinischen Beobachtung und Behandlung ist folgendes zu berichten:

Befund: Ziemlich anämische Patientin. Uterus schlecht involviert; geringer Blutabgang.

6. V. Entfernung der Tamponade.

10. V. bis heute fieberfrei. Wohlbefinden. Blutung steht nach Herausnahme des Tampons.

11. V. Uterus gut involviert. Entlassen.

3. Fall.

St—r, Barbara 42 Jhr., XI p. (Polikl.)

3 mal Abort.

7 Spontangeburten.

Letzte Periode 24. III. 04.

Blutung seit 24 Stunden. Schüttelfrost und Erbrechen in der letzten Nacht.

Befund am 29. III. 04: Temperatur 40,1°. Muttermund zweimarkstückgross, in ihm ein Kindsteil fühlbar, anscheinend der Kopf. Dieser wird mit der Abortzange gefasst und extrahiert; das Kind zeigt noch Leben, stirbt aber rasch ab. Starker Foetor e vagina. Sofort starke Blutung. Die Entfernung der Placenta macht, da sie durch bindegewebige Stränge fest adhärent ist, Schwierigkeiten und gelingt nur stückweise. Ergotin per os. Heisse Scheidendouchen. Nach der Entbindung sofort Temperaturabfall.

7. VIII. 04 Beginn erneuter Blutungen, die am 10. VIII. stärker werden.

Befund: Ziemlich starke Anämie. Temp. 36,8°. Das Curettement ergibt fötide Blutcoagula und reich-

liche Deciduawucherung. Da die Blutung absolut nicht zum Stehen zu bringen ist, Tamponade mit Dührssenbüchse und Transferierung in die Klinik.

Mit diesen Auseinandersetzungen sind eigentlich die Ursachen für das Zustandekommen einer spätpuerperalen Uterusblutung erschöpft. Doch zeigt ein äusserst interessanter, aber leider auch ebenso unglücklich verlaufener Fall, den wir im letzten Jahre in der hiesigen Poliklinik beobachten konnten, dass ausnahmsweise auch noch andere Ursachen für das Entstehen einer puerperalen Spätblutung in Betracht kommen können. Die Geschichte dieses letal verlaufenden Falles ist folgende:

W—t, Maria, 28 Jhr., verh., VI p.

Patientin will nie ernstlich krank gewesen sein.

I. Menses mit 14 Jahren, regelmässig.

I. Partus April 1897, Starkes Kind. Dauer der Geburt von früh bis abends.

II. Partus Juni 1898. Schwaches Kind. Geburtsdauer cr. 1 Stunde.

III. Partus September 1899. Starkes Kind. Dauer von abends bis andern Abend. Nabelschnur um den Hals geschlungen.

IV. Partus Oktober 1901. Schwächeres Kind. Geburtsdauer cr. 3 Stunden.

V. Partus November 1902. Sehr starkes Kind, welches nach $1\,^1/_2$ Tagen an Erstickung starb. Dauer von morgens bis abends.

VI. 23. IV. 04 letzter Partus.

Jetzt leben von den Kindern das III., IV. und VI.

Das erste Kind starb mit 5 Jahren an Masern.

Das zweite im Alter von 4 Monaten an inneren Krankheiten.

Das fünfte Kind starb nach $1^1/_2$ Tagen.

Am 24. IV. 04 war also die letzte Geburt.

Nach Angabe der Hebamme begannen die Wehen nachts gegen 1 Uhr. Gegen 5—6 Uhr kam die Hebamme.

Längstens eine Stunde vor der Geburt ging das Fruchtwasser ab. Vor Abgang des Fruchtwassers waren die Wehen nur schwach. Nach dem Abgang setzten sehr starke Wehen ein indem sich eine Wehe an die andere anschloss. Druckwehen.

Das Kind lag in erster Schädellage.

Die Hebamme will bemerkt haben, wie bei den rasch aufeinanderfolgenden Presswehen sich der vorliegende Kindsteil vornehmlich links vorwölbte und den Uterus vortrieb.

Die Geburt des Kindes erfolgte dann aber spontan und auch die Nachgeburt folgte bald ohne weitere Kunsthilfe spontan nach. Die Blutung nach der Geburt soll nach Aussage der Hebamme nicht merklich stärker als normal gewesen sein.

Da sich die Frau nach der Geburt sehr wohl fühlte, kümmerte sich die Hebamme nicht besonders um sie, sondern badete das Kind und machte sich dabei zu schaffen. Als sie dann nach einer halben Stunde wieder nach der Frau sah, lag diese da mit blasser Haut- und Gesichtsfarbe, im collabierten Zustande. Darauf wurde die Poliklinik angerufen.

Befund bei der Übernahme: Uterus gut kontrahiert, doch ist die Patientin sehr anämisch. Puls schwach. Auf Kamphereinspritzungen und starken Kaffee tritt rasch Besserung ein; daher wird von der innerlichen Untersuchung Abstand genommen. Das

Wochenbett wird von der Frau schlecht gehalten; schon am 3. Tage steht sie wieder auf, verliert aber immer etwas Blut. Temperatur ist leicht erhöht. Höchste Temperatur 38,4°. Wegen leicht fötider Lochien am 8. Tage Secale. Am 9. Tage steht Patientin gegen die ausdrückliche Weisung des Arztes wieder auf. Dabei tritt eine foudroyante Blutung ein.

Beim Eintreffen der Poliklinik:

Schwerste Anämie: erschwerte Respiration. Aus der Scheide rieselt hellrotes Blut. Vollständige Pulslosigkeit.

Die vaginale Untersuchung ergibt:

Scheide sehr weit; mit Blutcoagulis angefüllt. Cervikalkanal gut für 2 Finger durchgängig. Im Uterus rauhe Massen, der Wandung anhaftend. Es lassen sich nur geringe Fetzen entfernen. Oberhalb des äusseren Muttermundes befindet sich ausserdem eine etwa halbfingerlange nach links ins Parametrium sich erstreckende Höhlung.

In Anbetracht der starken Blutung wird in Ermangelung eines andern Materials vorläufig die Scheide mit in Lysol getauchter nnd ausgedrückter Watte austamponiert. Nach Beschaffung einer Dührssenschen Büchse Tamponade des Uterus nach möglichst rascher Desinfektion. Als Instrument wird dazu nach Anhacken der Portio ein Weinboldscher Katheter verwendet.

Währenddessen mehrmals Kampherinjektionen, worauf der Puls ganz schwach, unregelmässig und aussetzend wiederkehrt. Die Frau wird mit dem Kopfe nach abwärts steil gelagert, worauf der Puls besser und die Atmung ruhiger wird.

Rotwein und schwarzer Kaffe per os. Rotweinklysma wird gehalten. Alle 10 Minuten eine Kampher- und Ätherspritze. Die Frau gibt nach einstündiger Behandlung wieder klare Antwort. Nochmals Rotweinklysma. Die Kampher- und Ätherinjektionen werden alle $^1/_4$ Stunden fortgesetzt. Beim Verlassen der Frau um $^3/_4$12 Uhr Puls relativ gut, Atmung ruhig.

Bei der Ankunft eine halbe Stunde säter um 12^{35} ist die Patientin bewusstlos, Corneal- und Pupillarreflexe erloschen; Atmung sehr stark verlangsamt, flach. Puls fadenförmig, kaum fühlbar, aber regelmässig, nicht beschleunigt. Der Zustand bessert sich auf Äther subcutan nur auf Augenblicke.

Exitus letalis um 12^{50}.

Sektionsprotokoll: (Prof. Borst.)

Totenstarre noch vorhanden; mässig genährte Leiche von starker Blässe, riecht stark nach Kampher; Magen und Dickdarm meteoristisch; Peritoneum feucht; überall glatt und glänzend, fühlt sich etwas schleimig an.

Uterus vergrössert, steht mit seinem Fundus 6 cm über der Symphyse und fühlt sich weich an. Das Beckenperitoneum und das Peritoneum der angrenzenden hintern Bauchwand bläulich rot verfärbt, besonders auf der linken Seite. Die Wand des Darmes und des Magens von bemerkenswerter Blässe. Im Becken ganz wenig gelbliche, leicht getrübte Flüssigkeit; Uterusadnexe frei beweglich, Ovarien lang (4 cm) weich. Das Parametrium links sehr stark infiltriert; es zieht ein derber Strang von hier nach der Inguinalgegend hin, wo sich vergrösserte, harte und schneeweise Lymphdrüsen befinden. Rechts fehlt von diesen Infiltrationen im Beckenzellgewebe jede Spur. Das Becken-

zellgewebe zeigt da und dort eine ganz geringe blutige Verfärbung. Das Blut ist grösstenteils schon von rostigem Aussehen. Freies Blut (flüssige oder geronnene Massen) finden sich nicht, sondern es handelt sich nur um eine diffuse Blutung bezw. eine rostige Verfärbung des Fettgewebes. Von der erwähnten infiltrierten Partie zieht auch ein Strang nach der Teilungsstelle der Iliaca und es finden sich hier ebenfalls wieder geschwollene, weisse und etwas verhärtete Lymphdrüsen. Thromben sind in den Becken- und iliakalen Venen nicht nachzuweisen. Das Promontorium springt stark vor, auch ist an der Symphyse eine flache Prominenz. Conjugata vera 9 cm. An der vordern Wand des Uterus im Bereich des cavum-vesicouterinum findet sich eine vielfach blutunterlaufene Stelle, im Bereich derer das Peritoneum in der ganzen Vorderfläche zerrissen und durch eine unregelmässige, narbige, weissliche Bindegewebsausbreitung ersetzt ist. Nicht an allen Stellen hat diese Narbe bereits völlig zur Wiederherstellung der Kontinuität geführt, aber im grossen und ganzen kann dieser peritoneale Defekt als geheilt betrachtet werden. Die Harnblasenschleimhaut ist blass und gegen den Fundus hin an der Hinterwand entspricht der erwähnten Rissstelle rostfarbene Pigmentierung. Der äussere Muttermund ist völlig verstrichen, weit offen. Nach dem Aufschneiden der Scheide und des Uterus sieht man einen grossen mit anhängenden Gerinseln zum Teil bedekten Defekt, der längs gestellt ist, vom innern Muttermund über den äussern hinaus in die Scheide hinein reicht und eine Länge von 10 cm hat. Zu etwa $^2/_3$ ist der Defekt als nahezu geheilt anzusprechen, indem hier die Muscularis von glatter Schleimhaut bereits überzogen ist.

Nur im obersten Drittel findet sich ein fast rundliches Loch, von dem aus man 5 cm tief in das infiltrierte Parametrium vordringen kann. An der Placentarstelle zahlreiche geschlängelte und thrombosierte Venen. Das Gewebe der Uteruswand ist hier auch sehr stark aufgelockert. Im linken Ovarium ein in Rückbildung begriffenes corpus luteum. Die erwähnte Höhle liegt mitten in dem infiltrierten linken Parametrium und zeigt eine grünliche, wie in jauchigem Zerfall begriffene Wandung. Ein grösseres blutendes Gefäss kann in dieser Höhle nicht gefunden werden; dagegen findet sich am Eingang der Höhle ein grösseres frei flottierendes arterielles Gefäss.

Milz ist gross, sehr weich, schwer; Pulpa grobkörnig, stark geschwollen, ziemlich blutreich.

Magenschleimhaut mit reichlichem grauem Schleim bedeckt, körnig und mit zahlreichen Erosionen von rostfarbenem Aussehen besetzt.

Nieren sehr blass und weich.

Leber sehr weich, fast fluktuierend, etwas vergrössert, die Azini geschwollen und gegen einander verschwimmend.

Herz linkerseits kräftig zusammengezogen, rechts schlaff. Mässige Fettauflagerungen und Fettdurchwachsungen der rechten Seite. Herzklappen völlig intakt, Aortenklappen zart, Muskelfleisch etwas trübe.

Lunge linke nicht verwachsen, zahlreiche Petechien auf der Pleura; aus den Bronchien und aus dem Lungenparenchym entleert sich auf Druck eine schaumige Flüssigkeit. Rechte Lunge aber verwachsen, verhält sich sonst wie die linke. Beide Unterlappen sind stärker bluthaltig.

Pathologisch-anatomische Diagnose:

Anaemia universalis; hypostasis, oedema pulponum; adhaesiones pleuriticae dextrae; myodegeneratio acuta cordis; hepatitis parenchymatosa; intumescentia mollis lienis; gastritis chronica; erosiones haemorrhagicae ventriculi; gastroectasia;

Status post evolutionem uteri post partum.

Parametritis sinistra; Ruptura uteri partim sanata sinistra.

Befremden muss in unserm Falle, dass hervorgehoben wird, die Hebamme habe post partum keinen von dem einer normalen Geburt besonders abweichenden und stärkeren Blutverlust wahrgenommen. Zwar ist ja sehr wohl denkbar, dass auch bei ziemlich ausgedehntem Riss, der nicht komplett ist und der keine grösseren Gefässe anriss, durch die nach der Geburt eintretende starke Kontraktion des Uterus die Blutung aus den kleinen Gefässen zum Stehen gebracht wird. Doch scheint mir in diesem Falle der Ohnmachtsanfall, der $^1/_2$ Stunde nach der Geburt eintrat auf einen stärkeren, vielleicht wegen des scheinbaren und angeblichen Wohlbefindens der Wöchnerin nicht beobachteten Blutverlust hinzudeuten.

Es wäre jetzt nachdem die klinische Diagnose einer incompleten Uterusruptur noch durch den pathologisch-anatomischen Befund gestützt ist, eine Erklärung für die Ruptur zu versuchen.

Als mechanische Hindernisse, die eine Uterusruptur verursachen können, sind allgemein anerkannt und durch viele Belegfälle in der Literatur erwiesen: Enges Becken, abnorme Grössenverhältnisse des Kindes, Quer- und andere abnorme Lagen der Frucht.

v. Franqué fasst auch Tumoren des Uterus und der benachbarten Teile, para- und perimetrische Narben, Narben in Cervix und Scheide, Rigidität des Muttermundes in einem Teil der Fälle als mechanische Ursachen auf; doch würden diese Momente schon den Übergang zu der Gruppe von Rupturen bilden, die durch Prädisposition bedingt sind.

Hofmeier, Freund und Sänger waren die ersten, die die schon vor Bandl, der die Uterusruptur auf anatomisch-physiologische Voraussetzungen und Überlegungen erklärte, angenommene primäre Veränderung des Uterusgewebes, also die Prädisposition wieder in ihre Rechte eingesetzt haben.

Hofmeier sagt: Hat der Uterus schon einmal ein räumliches Missverhältnis überwunden, so stellt sich die abnorme Verdünnung sehr schnell wieder her, wahrscheinlich infolge der mangelhaften Involution der abnorm gedehnten Teile. Der Cervix kann bersten, wenn der Austreibung des Eies auch nur geringe Hindernisse entgegenstehen. Darum liegen die Verhältnisse bei Mehrgebärenden mit engem Becken viel ungünstiger als bei Erstgebärenden.

Merz hat unter 230 Fällen von violenter und spontaner Ruptur nur 14 = 6% bei Erstgebärenden.

Auch Bandl sagt: Wo einmal abnorme Ausdehnung des Cervix stattgefunden hat, stellen sich die Verhältnisse für die Ruptur leicht und schnell wieder her.

Man hat sich wiederholt bemüht an der Struktur des Uterus oder an der Veränderung des Gewebes einen pathologisch-anatomischen Anhalt zu finden. Doch ist man bis jetzt nicht zu einem abschliessenden Resultat gekommen.

Der fettigen Degeneration der Muskelfasern einen Wert beizumessen, geht darum nicht, weil die fettige Degeneration ein physiologischer Zustand im Puerperium ist.

Freund nimmt an, dass häufig latent gebliebene Zerreissungen vorhanden waren, die zur Ruptur führten.

v. Franqué hat gezeigt, dass an die Stelle der durch Auseinanderzerrung zu grunde gehender Muskelfasern Bindegewebe tritt. Dass aber eine Einschaltung von Bindegewebe in die Uterussubstanz die Entstehung einer Ruptur begünstigt, ist dadurch erwiesen, dass sich Uterusrupturen in alten Narben etablieren; der beste Beweis hierfür sind die nach Kaiserschnitt beobachteten Rupturen des Fundus uteri, wo die Ruptur sonst nie zu sitzen pflegt.

Sänger sieht umschriebene Verdünnungen der Uterusmuskulatur, besonders dann, wenn sie gleichzeitig Sitz der Placenta sind, als prädisponierende Ursache an.

Hofmeier beschuldigt die infolge partieller Atrophie entstehende Aussackung als ätiologisches Moment.

Peham sagt, es sei eine durch zahlreiche Berichte über zahlreiche Uterusrupturen erwiesene Tatsache, dass mehrgebärende Frauen zu Rupturen prädisponiert scheinen. Man erkläre dies einmal damit, dass der bei schweren Geburten übermässig gedehnte untere Gebärmutterabschnitt sich schlecht involviere und so bei der nächsten Entbindung rasch wieder dünn werde, oder aber es treffe die Ansicht von Freund zu der die Prädisposition Mehrgebährender hauptsächlich auf frühere unvollständige Zerreissungen des später dauernd atrophisch bleibenden Segmentes

beziehe. Kommt es bei langer Wehentätigkeit bei Erstgebärenden zu partieller Zerreissung der Uterusmuskulatur, so werde die entstehende Narbe ätiologisch wichtig für die bei späterer Gravidität entstehende Ruptur. In solchen Fällen beginnt die Ruptur immer tief im untern, rein passiv gedehnten Uterusabschnitt.

Für unsern Fall erhält die Entstehung der Ruptur durch die makroskopisch und mikroskopisch festgestellte alte Narbe eine genügende Erklärung. Das allmähliche Weiterschreiten der Geburt und die langsame Dehnung des unteren passiven Geburtsabschnittes hat zunächst an dem durch altes Narbengewebe rigiden Cervikalkanal Widerstand gefungen. Trotzdem ist die Geburt nach dem Blasensprung durch die, durch kräftige Presswehen rasche und gewaltsame Erweiterung des Durchtrittsschlauches in kürzester Zeit beendet worden. Das Kind bezw. der Kopf des Kindes wurde gleichsam wie ein Keil durch den noch wenig erweiterten Kanal durchgetrieben und so kam es zum unvermeidlichen Einriss, der später durch seine Komplikation mit Infektion von aussen der Frau das Todeslos bringen sollte.

Die makroskopisch und mikroskopisch angestellte Untersuchung des Uterusgewebes ergab folgendes: (Vergleiche Abbildung.)

Zur histologischen Untersuchung wird ein ziemlich umfangreicher Keil aus dem obern Winkel der Rupturstelle des in Formalin-Alkohol gehärteten Präparates entlehnt, der topographisch ungefähr dem obersten Pol des untern Uterussegmentes entspricht. Die Schnitte werden mit dem Gefriermikrotom herge-

stellt und mit Haematoxylin-Eosin gefärbt. Schon bei der Betrachtung mit dem blossen Auge fallen an allen Schnitten matt weisslich aussehende Gewebsabschnitte auf, die an der Rupturgrenze beginnend fast das ganze Gewebe durchsetzen; nur durch grössere zwischengelagerte Gefässe ist hie und da die Kontinuität dieser Streifen getrennt. Die Kontur derselben ist zickzackartig, äusserst unregelmässig, im Gegensatz zu dem sonst schön blau-rosa gefärbten übrigen Gewebe des Schnittes. Es scheint die unmittelbar an die Rupturstelle grenzende Schnittfläche mehr homogen, weniger distinkt gefärbt. Es heben sich die anfangs erwähnten weisslichen Gewebsstränge auch hier deutlich von der Umgebung ab.

Mikroskopische Untersuchung:

Bei schwacher Vergrösserung lässt sich zunächst der Rand der Rupturstelle als nekrotisches sich schlecht färbendes Bindegewebe feststellen, indem vor allem die massenhafte Infiltration mit Leukocyten in den Vordergrund der Erscheinung tritt. Infolge dieser eitrigen Einschmelzung, die sich nicht scharf gegen die Nachbargewebe absetzt, sondern mehr diffus in dasselbe ausstrahlt, ist an diesen Stellen von dem normalen fibro-muskulären Gewebe und etwaigen grösseren Blutgefässen nirgends etwas wahrzunehmen. Eine gewisse Ausnahme macht nur das bereits vorher erwähnte, zwischen die Einschmelzungszone gelagerte weiss undurchsichtig erscheinende Gewebe wenigstens in seinen mittleren Partieen. Daselbst erscheint es als einfaches kernarmes Narbengewebe von ungefähr ähnlichem Aussehen wie es die corpora fibrosa des Eierstocks aufweisen. An den Randpartieen ist diese

ursprüngliche Narbe ebenfalls zum Teil in die eitrige Einschmelzung einbegriffen worden. In den weiter von der Rupturstelle entfernten, also höher gelegenen Teilen des Schnittes ist das Bild des normalen Uterusparenchyms in puerperalem Zustande in seinen Grundzügen völlig gewahrt, nur tritt hier ebenfalls eine sehr starke leukocytäre Infiltration in den Vordergrund, die sich aber nicht diffus in die Grundsubstanz ausbreitet, sondern mehr an die Bahn der kleineren und gösseren Gefässe hält, welche die Leukocyten zum Teil wie mit einem Mantel umgeben. Besonders deutlich hebt sich das zwischengelagerte kernarme fibröse Narbengewebe mit spärlichen kleinen Gefässen, die ebenfalls eine perivaskuläre Leukocyten Exsudation aufweisen im untern Schnittteil ab. Dasselbe schiebt sich wie ein zackiger Keil zwischen das ursprüngliche Uterusparenchym, verdrängt überall das Muskelgewebe und lässt sich bis zum freien Rande des Schnittes nach oben verfolgen.

Die histologische Untersuchung hat also in dankenswerter Weise die vorhin immerhin so dunkle Ätiologie dieses Falles geklärt. Als prarexistierendes, die Ruptur, sicherlich auslösendes Moment konnte der Nachweis einer alten Narbenbildung im unteren Uterussegment erbracht werden, welche als Folge einer der vorhergehenden schweren Geburten aufzufassen ist.

Eine nochmalige nachträgliche Revision des Sektionspräparates liess nunmehr auch makroskopisch eine schmale Narbe erkennen, die sich unmittelbar an der Rupturstelle gablig zu teilen schien. Die anderen Veränderungen, welche die mikroskopische Untersuchung der Schnittpräparate erkennen liess,

nämlich die eitrige Einschmelzung und auf vaskulärem Wege fortgeleitete Entzündung, die als auslösende Todesursache durch Gefässarrosion eine Blutung auslösten, sind selbstredend sekundärer Natur durch Infektion nach der Geburt bedingt.

Es erübrigt mir noch, meinem hochverehrten Lehrer Herrn Geh. Hofrat Prof. Dr. Hofmeier für die gütige Überlassung des Materials und die Übernahme des Referates meinen verbindlichsten Dank auszusprechen. Ebenso spreche ich den Herrn Privatdozenten Dr. Polano und Assistenzarzte Dr. Dauber für die freundliche Unterstützung bei der Arbeit meinen herzlichsten Dank aus.

Literatur.

1. Bandl, Über Ruptur der Gebärmutter, Wien 1878.
2. Freund, Die Mechanik und Therapie der Uterus- und Scheidengewölberisse. Zeitschrift für Geb. u. Gyn. Bd. XXIII.
3. Hofmeier, Zur Ätiologie d. Uterusruptur. Zentralblatt f. Gyn. 1881.
4. J. Veit u. Olshausen, Lehrbuch d. Geburtshilfe.
5. Peham, Zentralblatt f. Gyn. 1903, Nr. 9, S. 261.
6. v. Franqué, Die Entstehung und Behandlung d. Uterusruptur.
7. Heidemann, D. fibrinöse Placentarpolyp. Zentralblatt f. Gyn. Nr. 10, 1902, pag. 266.
8. Path. Anatomie u. Aetiologie d. Placentarpolypen, Monatschr. f. Geb. u. Gyn. XXII 2 S. 779.
9. Müller, Geburtshilfe Bd. III.
10. Runge, Lehrbuch der Geburtshilfe. 6. Aufl.
11. C. v. Kahlden, Zentralblatt f. allg. Pathologie u. path. Anatomie, 1891, Bd. II, Nr. 1.
12. Gräfe, Zeitschrift f. Geb. u. Gyn. Bd. 12.
13. Völker, Dissert., Würzburg, Über Eihautretention.
14. Meyer, Dissertat. Würburg 1904, Über spontane Uterusruptur.

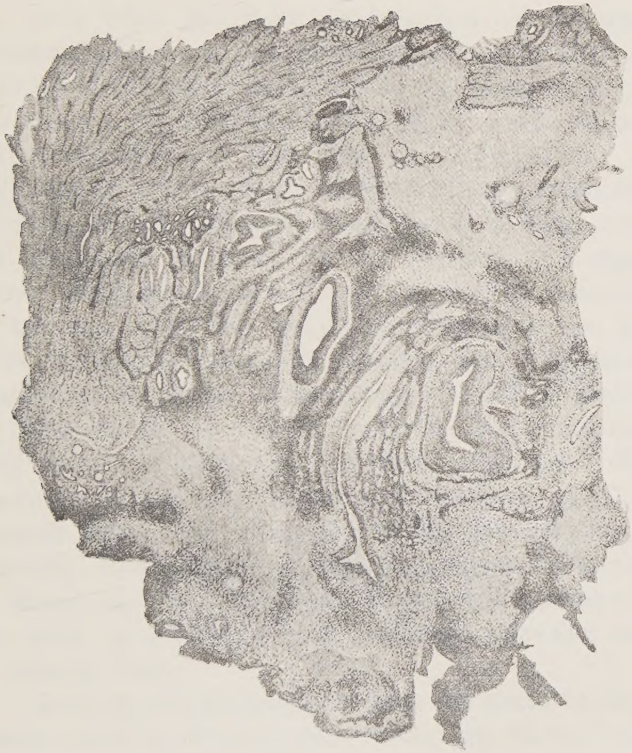

Lebenslauf.

Ich, Peter Michael Moossen, preussischer Staatsangehörigkeit, bin geboren am 2. Juli 1877 zu Holt bei M-Gladbach, als Sohn des Kaufmanns Johann Moossen zu Holt bei M-Gladbach. Nach Besuch der Volksschule in Holt und des Gymnasiums in M-Gladbach erwarb ich mir im Februar 1900 an diesem Gymnasium das Reifezeugnis und bezog im April 1900 die Universität zu Bonn, der ich ein Semester angehörte. Dann bezog ich von meinem zweiten Semester an bis zum Abschluss des vierten Semesters, wo ich mein Tentamen physikum ablegte die Universität Würzburg. Im fünften Semester zog ich an die Universität München, wo ich vom 1. April bis zum 1. Oktober 1902 meiner militärischen Dienstpflicht mit der Waffe genügte. Im sechsten Semester besuchte ich die Universität Berlin. Im siebenten wieder die Universität München. Vom achten Semester an studierte ich wieder in Würzburg. Der ärztlichen Staatsprüfung unterzog ich mich in Würzburg und beendete dieselbe am 20. Januar 1905.

Vorstehende Dissertation habe ich unter Leitung meines hochverehrten Lehrers Herrn Geh. Hofrat Prof. Dr. Hofmeier verfasst.